第４回症例検討会
症例２

症例

- 患者：60歳代　女性

- 既往歴：8年前子宮体癌手術（類内膜癌Ｇ２）、関節リウマチ

- 現病歴：子宮体癌術後再発に対して化学療法、放射線療法中。

2か月程前より左頚部リンパ節腫大あり。MRI画像にて悪性リンパ腫が疑われ、穿刺吸引細胞診施行された。

- 検体：左頚部リンパ節、穿刺吸引

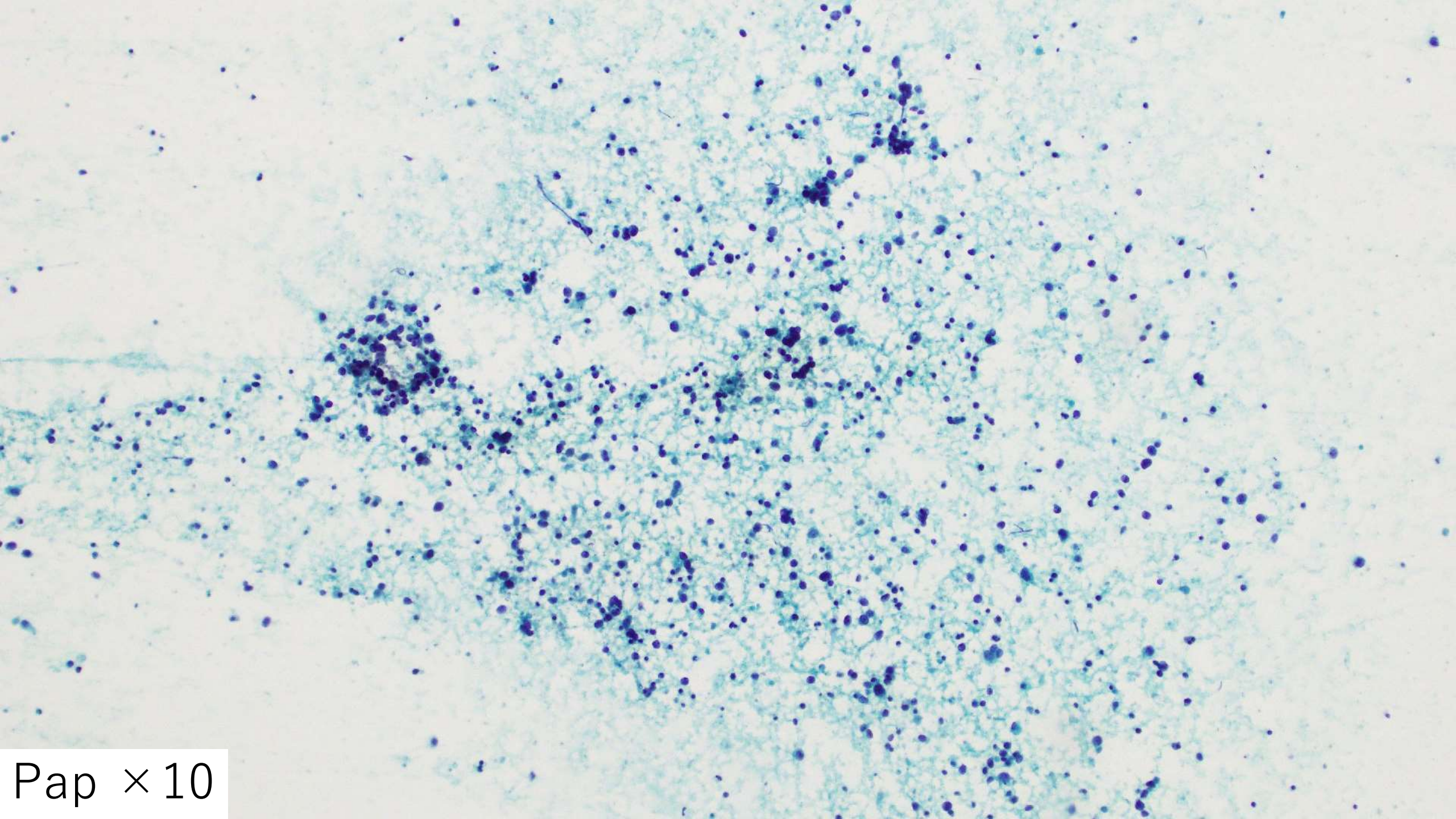

Pap ×10

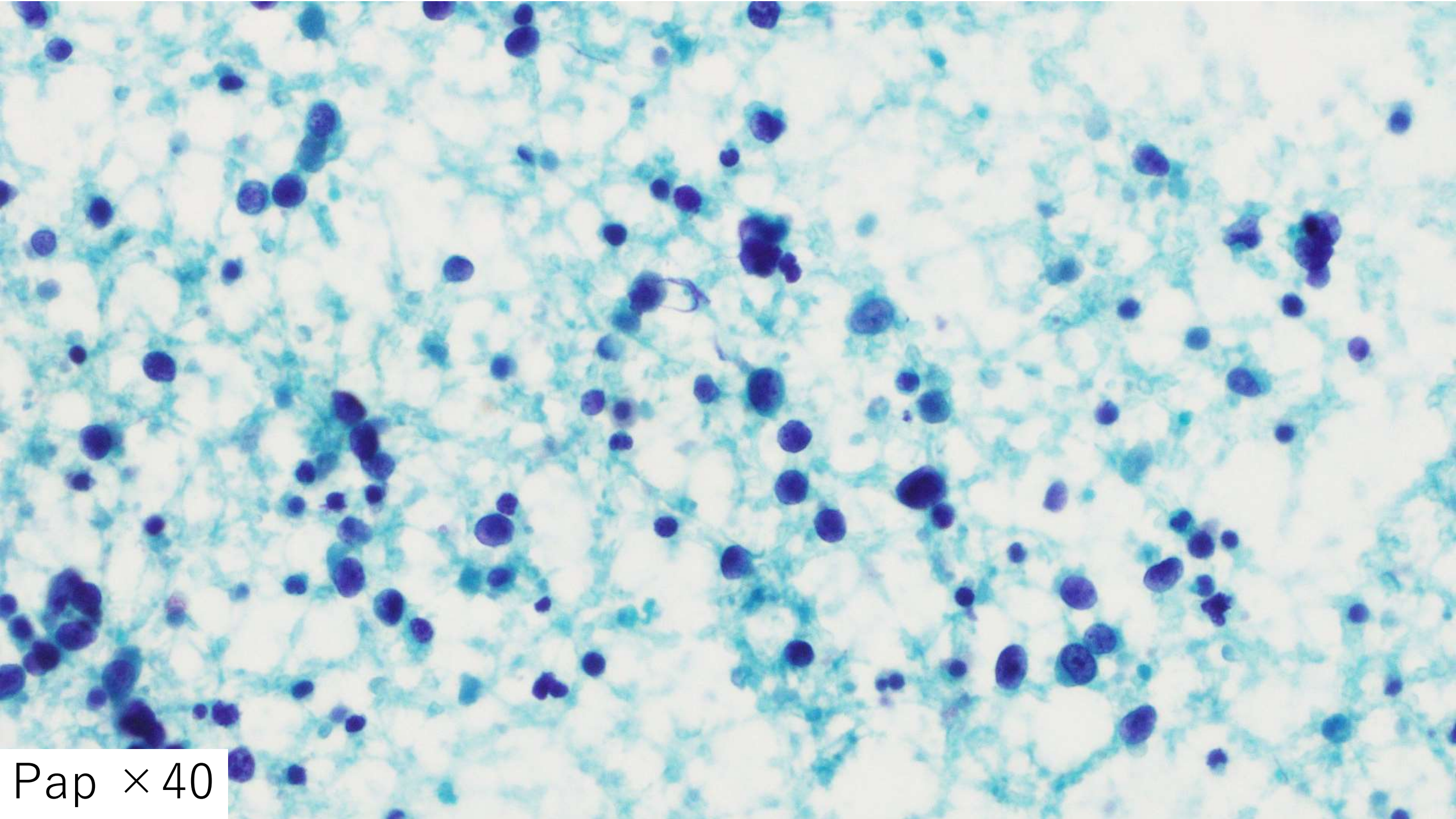
Pap ×40

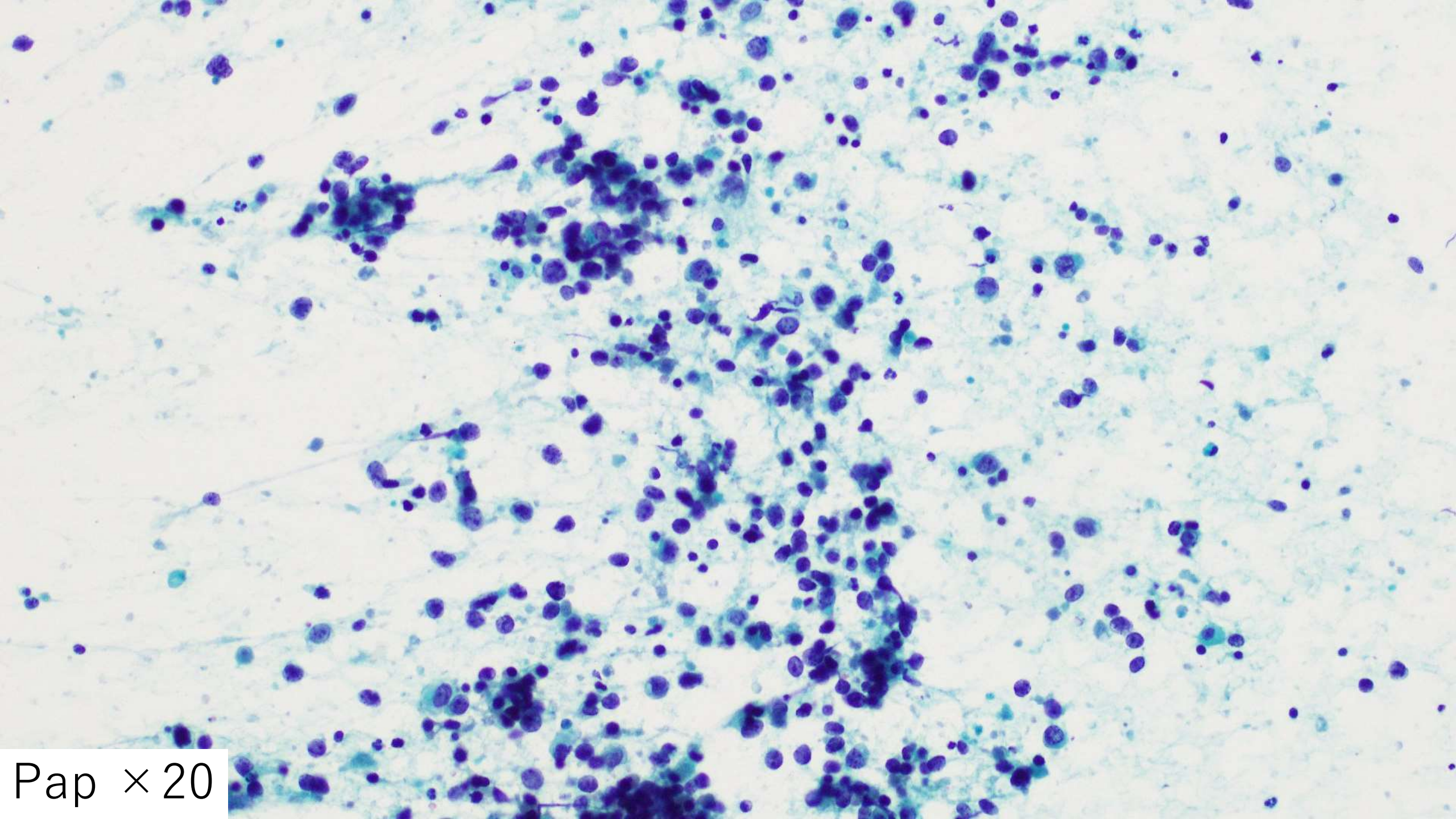
Pap ×20

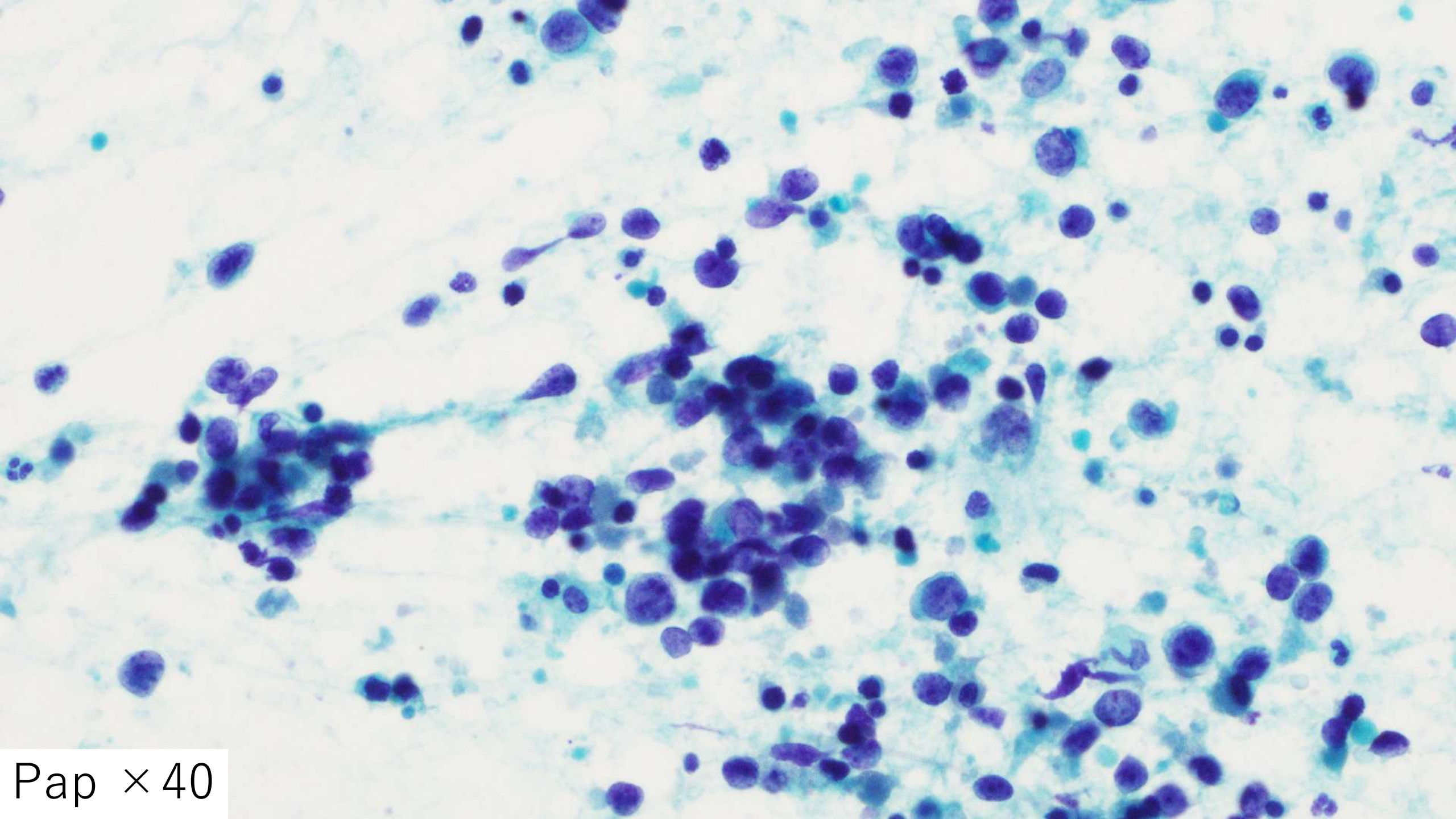

Pap ×40

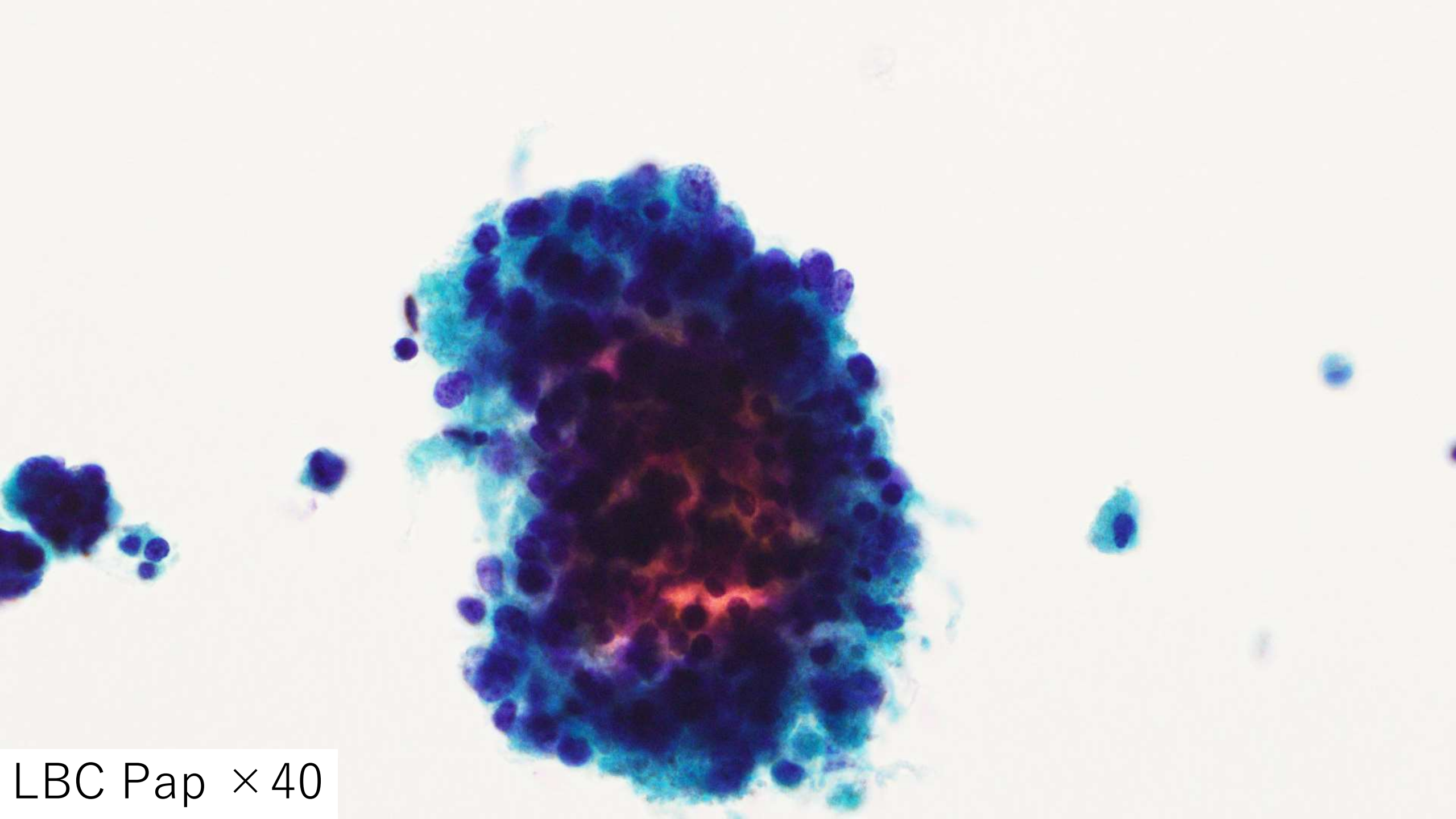

LBC Pap ×40

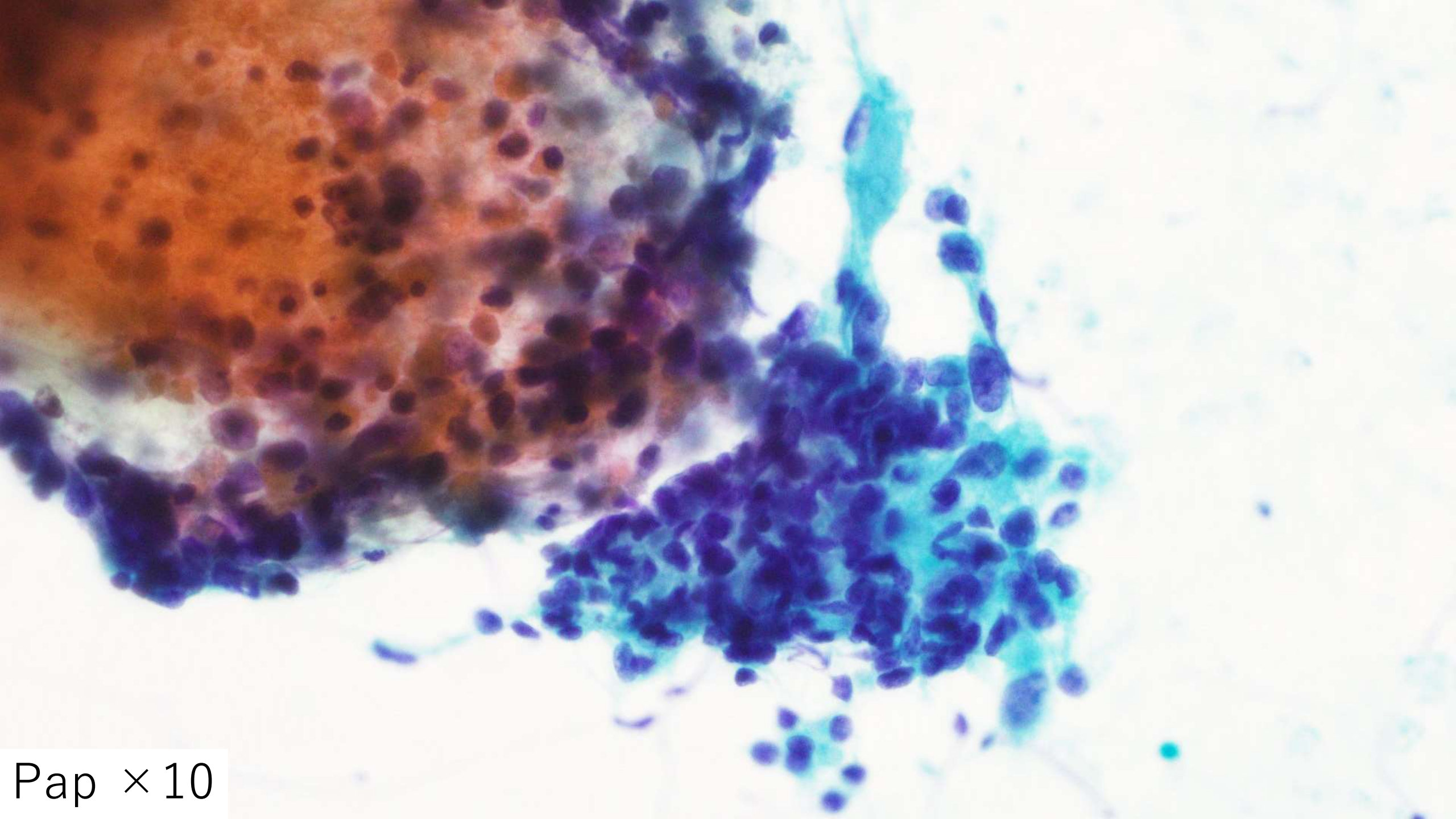

Pap ×10

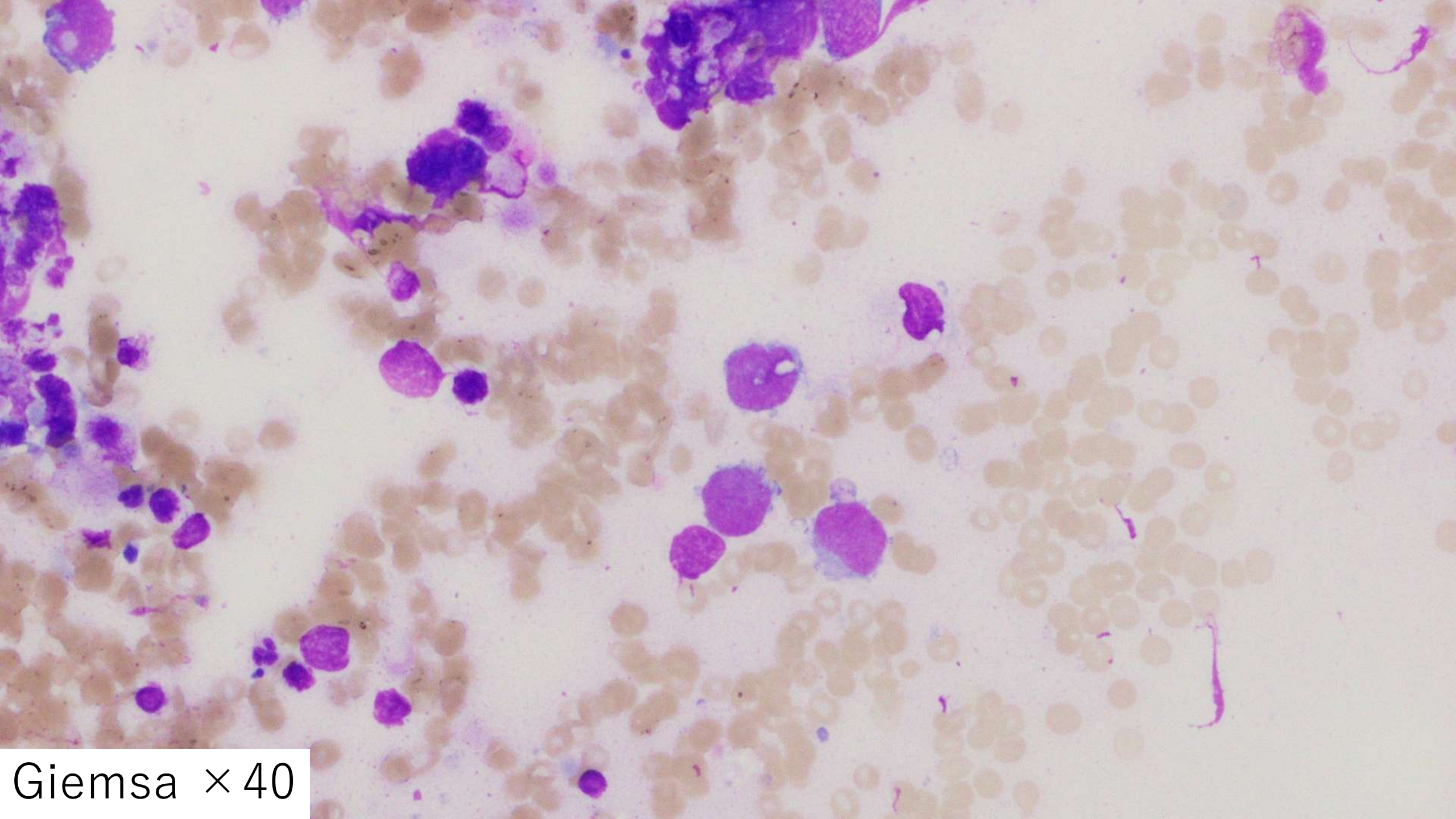
Giemsa ×40

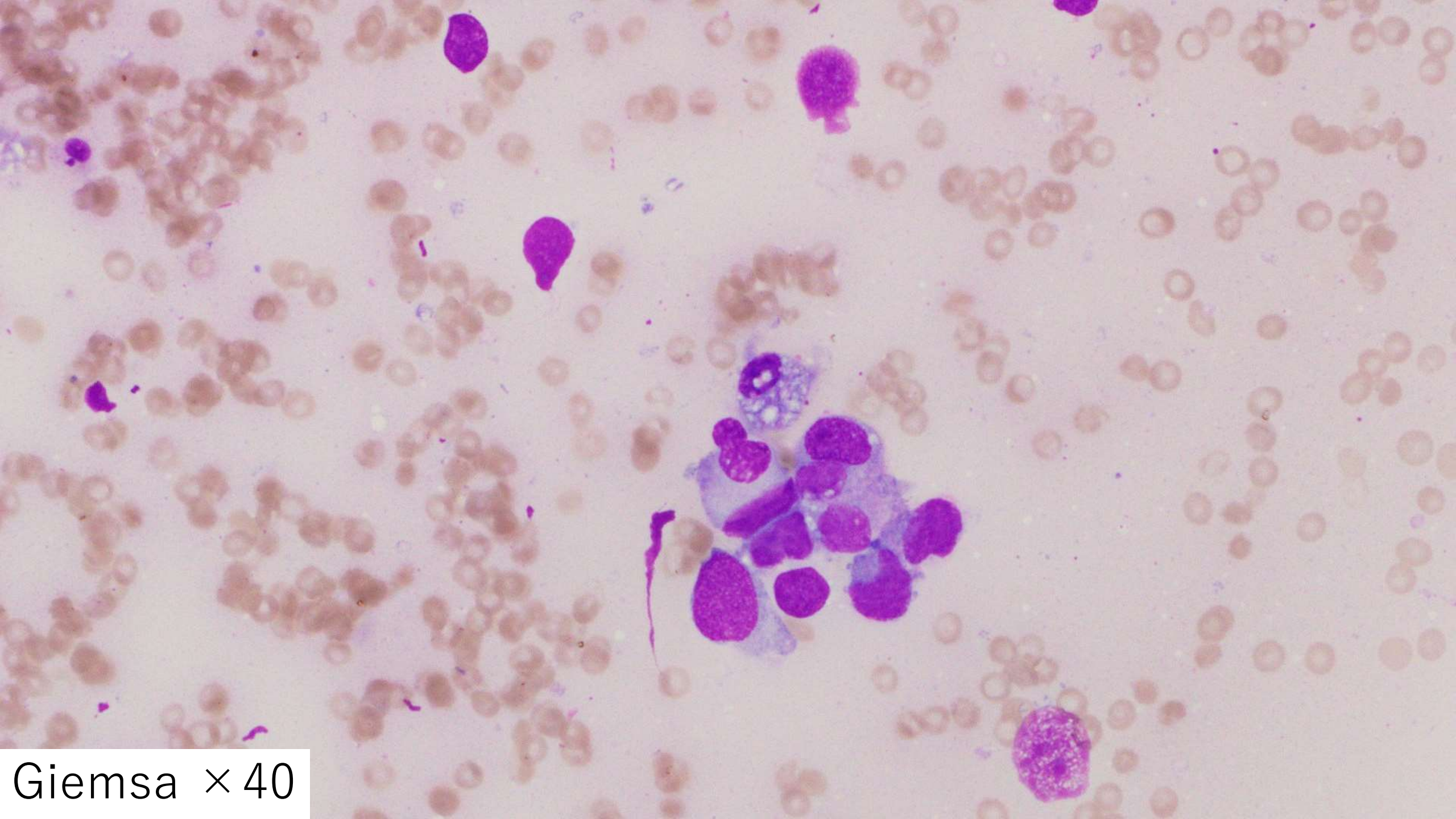

Giemsa ×40

細胞診結果

- 判定：Positive
- 癌種の転移を鑑別に挙げ、悪性リンパ腫も完全には否定できない

- その後組織生検が施行された

頚部リンパ節HE像

比較的単調な充実性腫瘍成分

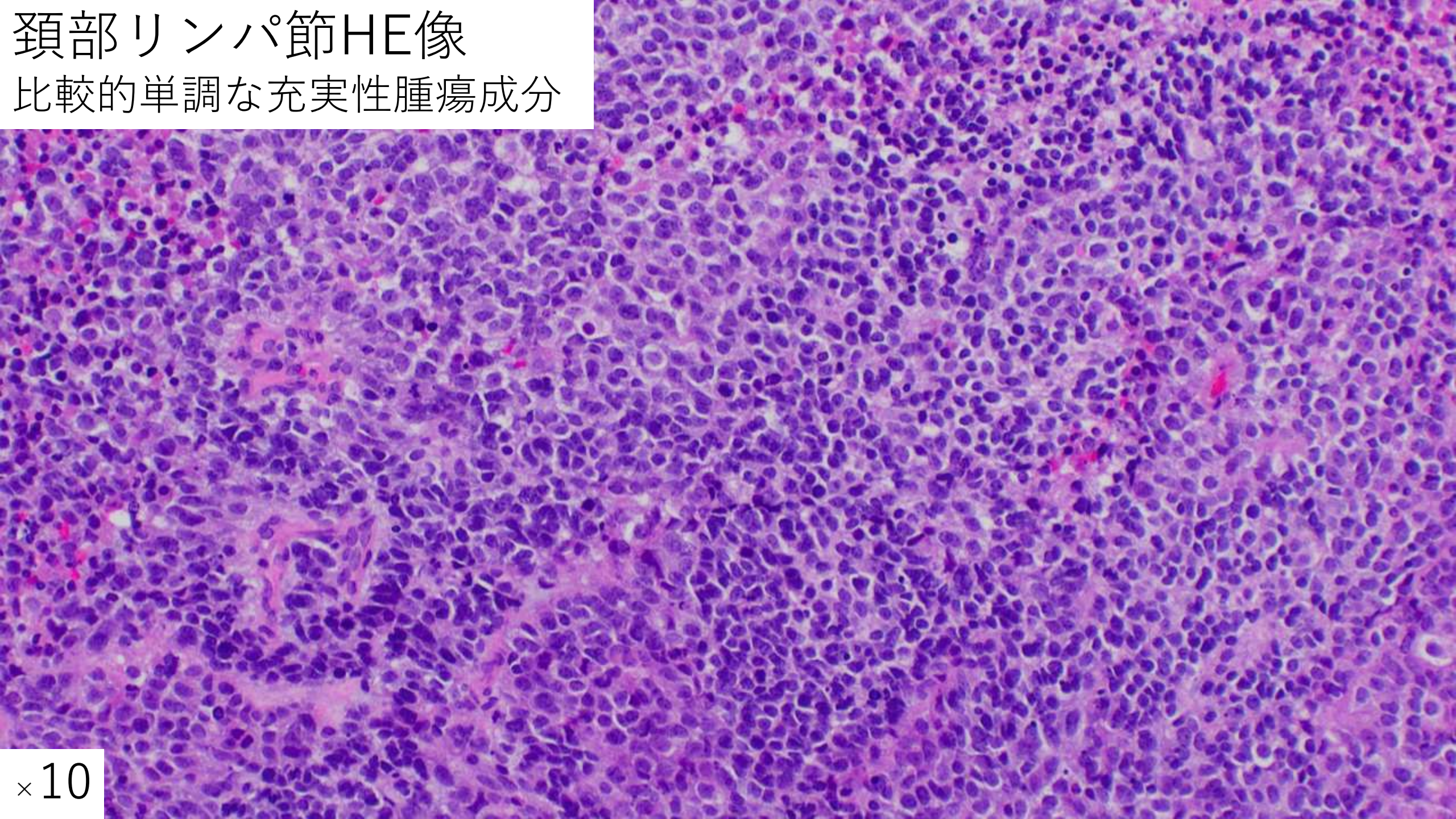

×10

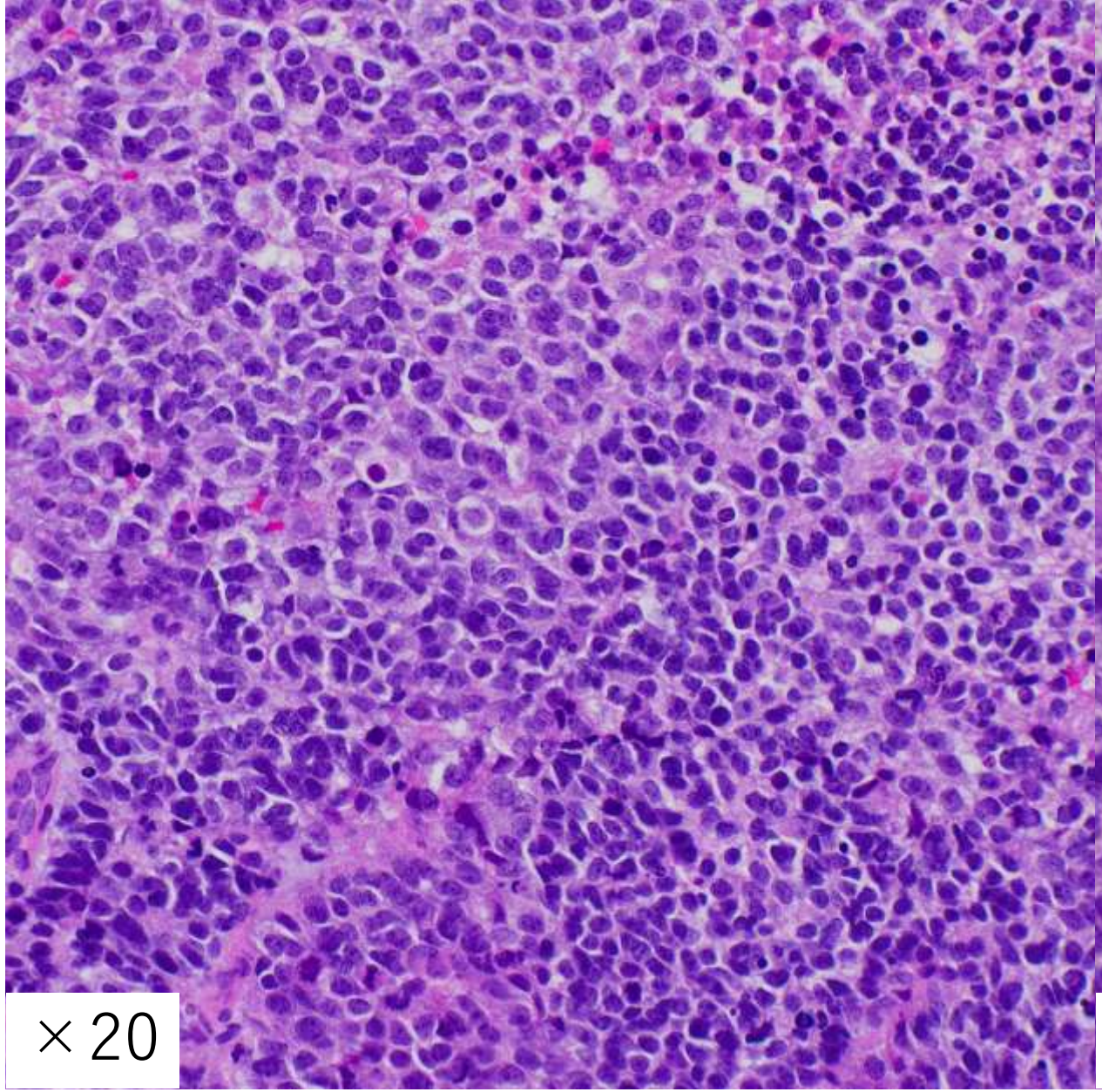

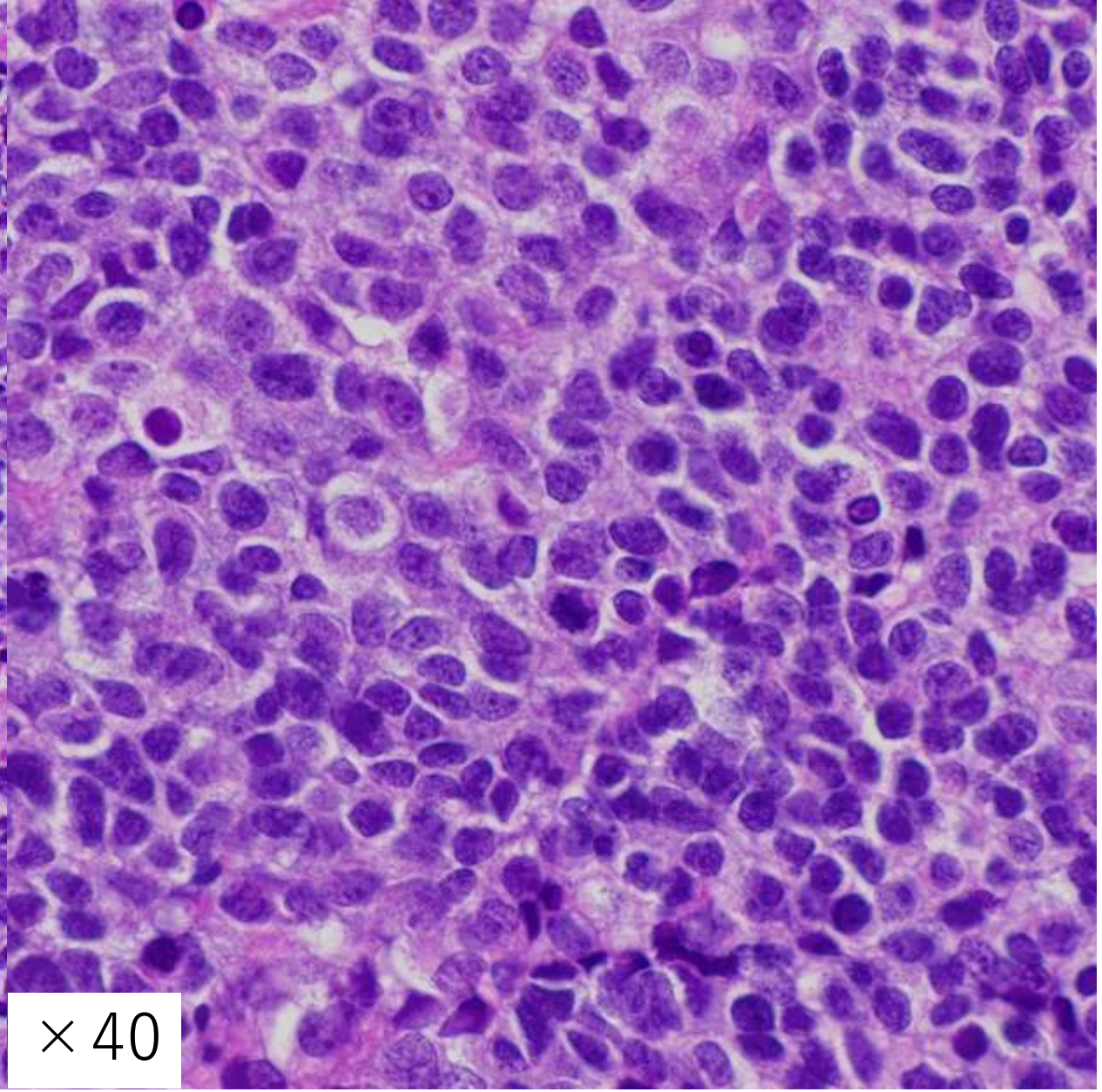

分化傾向に乏しい比較的単調な中型のN/C比が高い類円形の腫瘍細胞が
充実シート状ないし充実胞巣状に増殖

ごく少量の腺系腫瘍成分

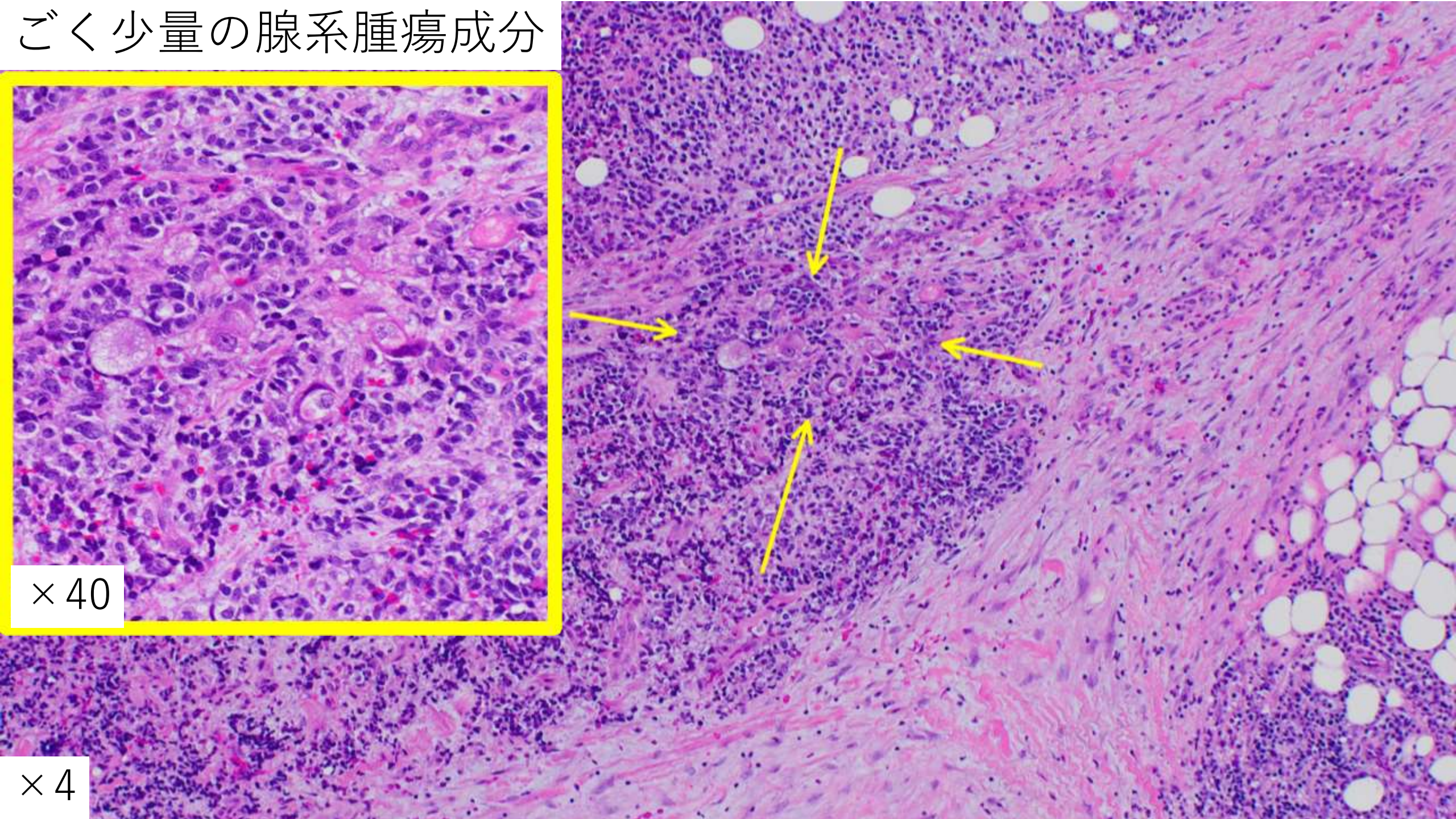

免疫染色結果

	分化傾向に乏しい充実成分	ごく少量の腺系成分
AE1/AE3	−	+
CK7	−	+
CK20	−	−
E-cadherin	−	+
PAX8	−	+
Vimentin	+	+
Synaptophysin	−	−
Chromogranin A	−	−
INSM-1	−	−
CD3	−	−
CD20	−	−

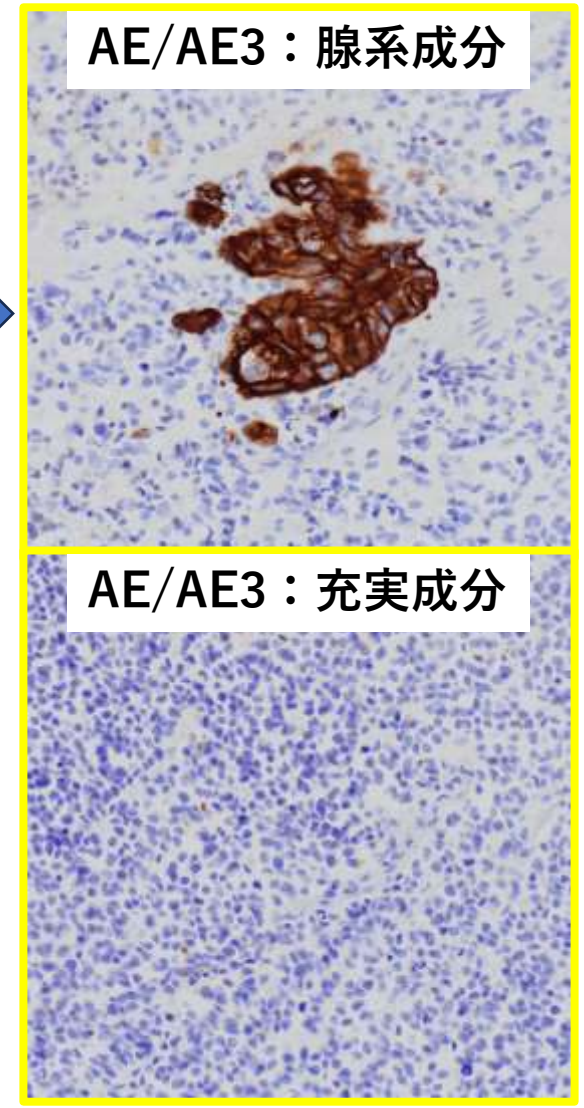

組織診断

- Metastasis of endometrioid carcinoma of uterine corpus

<所見>
既往の子宮体癌由来の悪性腫瘍のリンパ節転移であると考えます。
組織亜型は子宮体癌（類内膜癌）由来の脱分化癌を最も考えます。

選択肢

1. 悪性リンパ腫
2. 小細胞癌の転移
3. 類内膜癌の転移
4. 扁平上皮癌の転移
5. 悪性中皮腫の転移
6. 悪性黒色腫の転移
7. 肉腫の転移

脱分化癌(Dedifferentiated carcinoma)

- 明白な細胞分化を示さない未分化癌成分に加えて

分化型成分（多くは類内膜癌G1/G2）が併存している病変

- 稀ながら類内膜癌G3や漿液性癌と合併することもある
- 頻度は内膜癌の2％程度
- Lynch症候群と関連する場合がある
- 閉経後にやや多い（中央値55歳）
- 再発率が高く予後が不良である

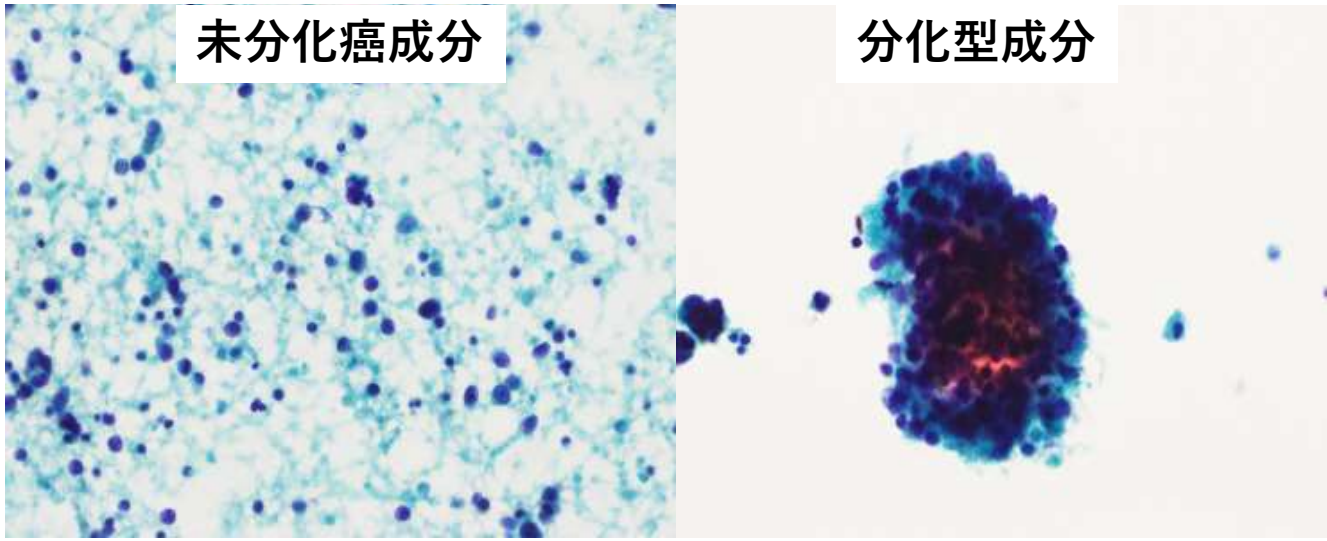

組織学的分類

上皮性腫瘍および前駆病変

子宮内膜癌 Endometrial (adeno)carcinomas

- 類内膜癌 Endometrioid (adeno)carcinoma NOS
- 漿液性癌 Serous (adeno)carcinoma NOS
- 明細胞癌 Clear cell(adeno)carcinoma NOS
- 混合癌 Mixed cell(adeno)carcinoma
- 未分化癌 Undifferentiated carcinoma NOS
- 脱分化癌 Dedifferentiated carcinoma
- 癌肉腫 Carcinosarcoma NOS

子宮体癌取扱い規約　第5版より

病理所見

- ポリープ状の大型腫瘤をなすものが多い
- 小型～中等大の均一な腫瘍細胞が充実性シート状増殖を示す
- 核分裂が多数認められる
- 凝固壊死を伴っていることが多い
- 腺癌成分は表層に、未分化な成分は下方に存在する
  （細胞診、内膜生検では診断が困難なことがある）
- 一部の症例では転移先でのみ未分化癌の成分を認める

	脱分化癌	G3類内膜癌
分化型（腺癌）成分	高分化（G1/2類内膜癌）	高分化
充実部の組織像	monotonousで結合性の低い 中型細胞のシート状増殖（未分化癌成分）	細胞像が分化型成分を構成する細胞と類似する
両者の境界	明瞭	不明瞭なことが多い
両者の分布	分化型は表層に分布、未分化癌は深部で圧排的に増殖する傾向	分化型と充実部が入り混じる
転移先の組織像	未分化癌が多い	さまざま
充実部の免疫組織化学	CK(- or focal),E-cadherin(-), MMR-d(50～60%), SMARCA4 loss(20%), p53 aberrant(30%)	CK(+), E-cadherin(+), ARID1A loss(40%), ER・PAX8(50%), p53 aberrant(25%)
主な遺伝子変異	*SWI/SNF*（50～60%）	*PTEN, ARID1A, KRAS, PIK3CA*
年齢	中央値55歳	平均60歳代
予後	生存期間中央値：11か月	5年生存率：78%(stage Ⅰ), 50%(stage Ⅲ)

ミスマッチ修復 mismatch repair(MMR)蛋白欠損

- 50～60％の症例でみられる
- 特にMLH1・PMS2の喪失がみられる
- MMR蛋白の喪失は分化型成分と未分化癌成分の両方で認められる

SWI/SNF複合体機能不全

- SWI/SNF複合体…約15個の蛋白からなる複合体で、クロマチンモデリングを担う
- 脱分化癌の50～65％に機能不全を有する
- 機能不全を有する群は正常群に比して予後が悪い
- 構成蛋白である、SMARCA4（BRG1）→20％、SMARCB1（INI1）→10％未満の症例で未分化癌成分に陰性となる

未分化癌成分の細胞学的所見

n ＝10		N	%
細胞配列	重積集塊	8	80
	孤立散在性	9	90
	乳頭状集塊	2	20
細胞質	極少量	4	40
	少量	4	40
	中等度	2	20
核形	円形	7	70
	楕円形	2	20
	円形＋楕円形	1	10
核縁	円滑	4	40
	不整	6	60
核クロマチン	粗顆粒状	6	60
	細顆粒状	4	40

Cancer Cytopathol.2021 February;129(2):121_131.doi:10.1002/cncy.22351.
Cytologic Features of Undifferentiated and Dedifferetiated Carcinomas of the Endometrium

手術時

8 年後

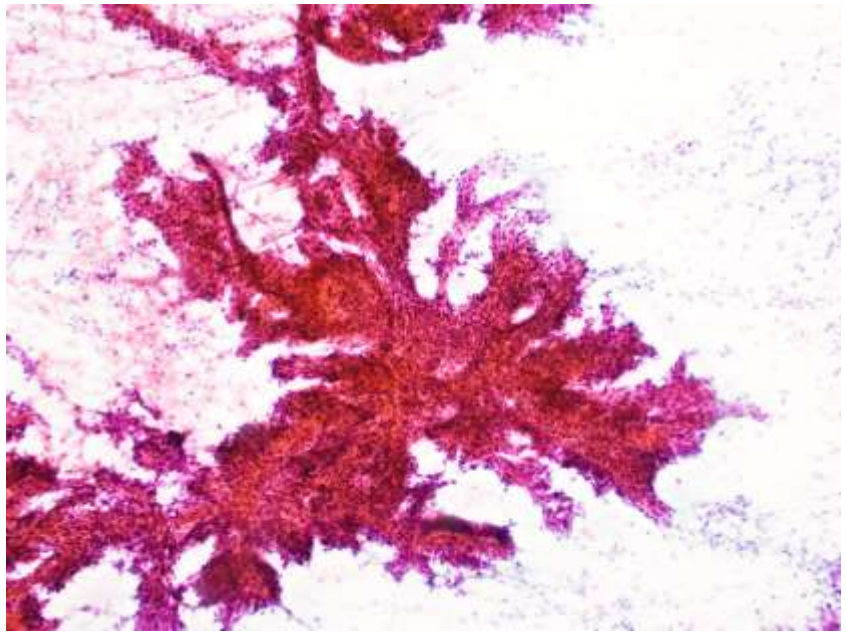

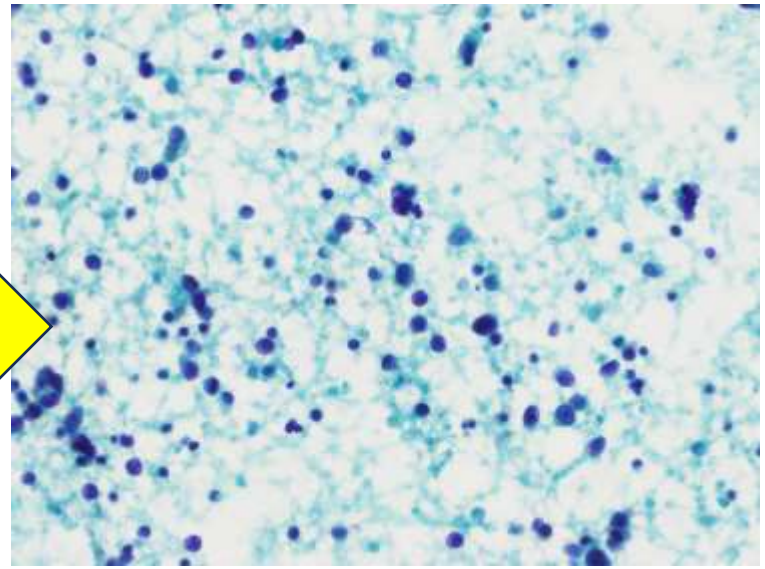

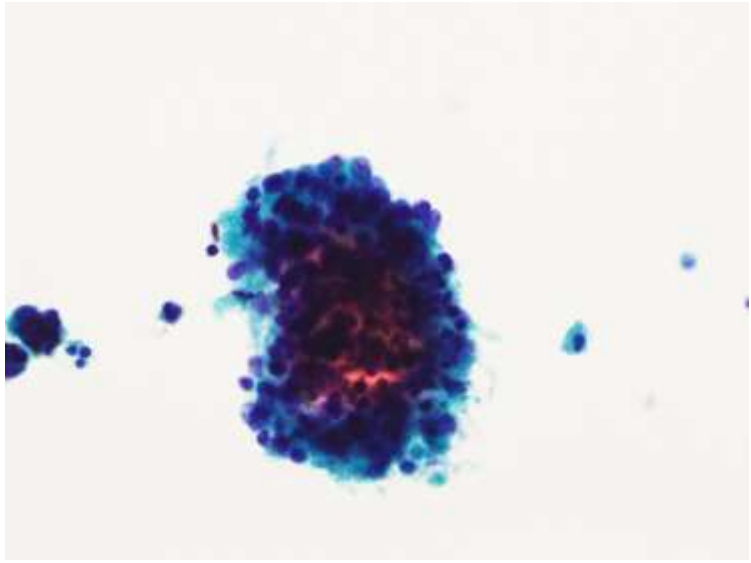

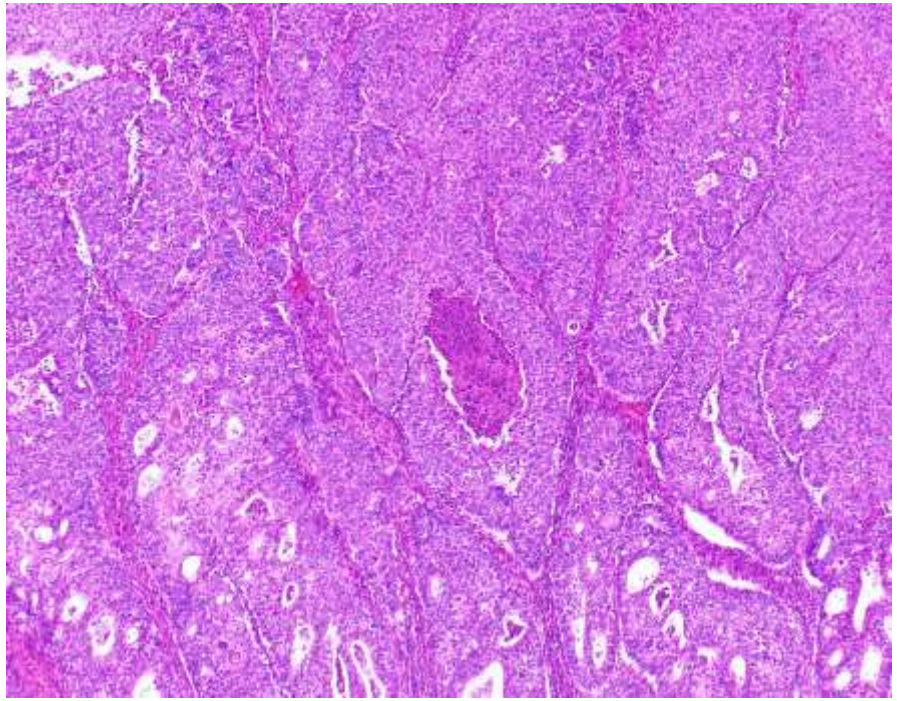

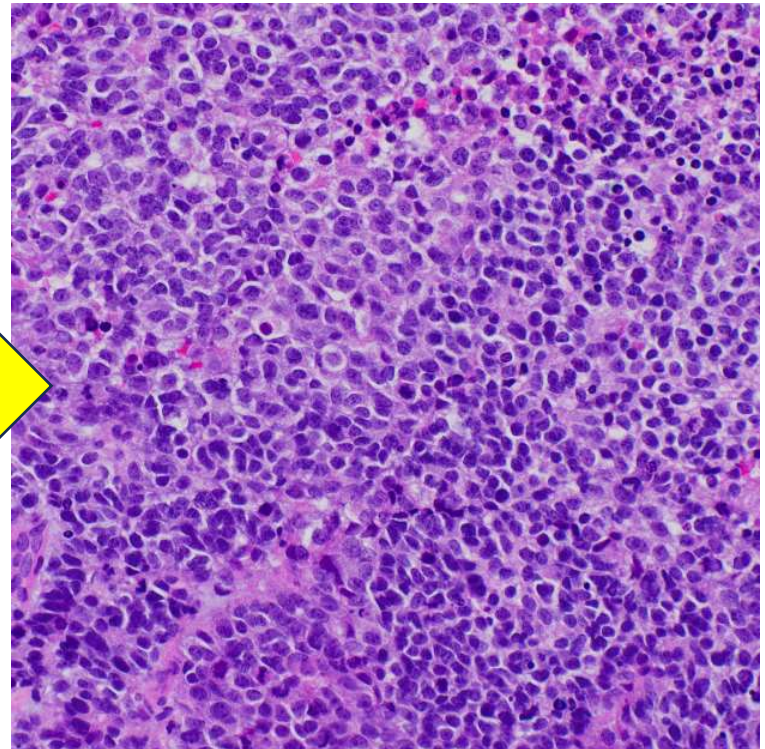

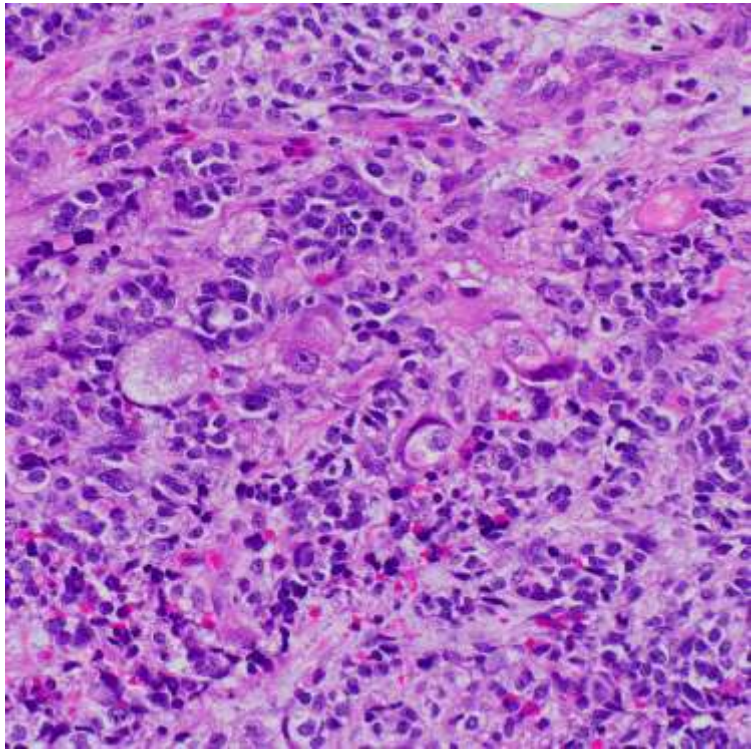

他の選択肢との鑑別

悪性リンパ腫

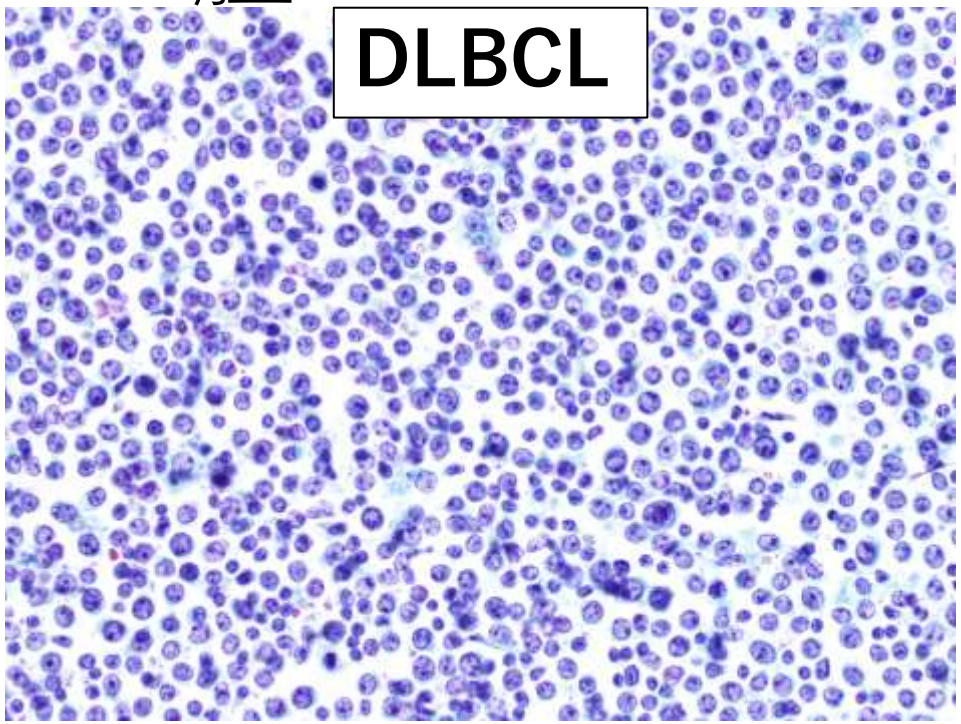

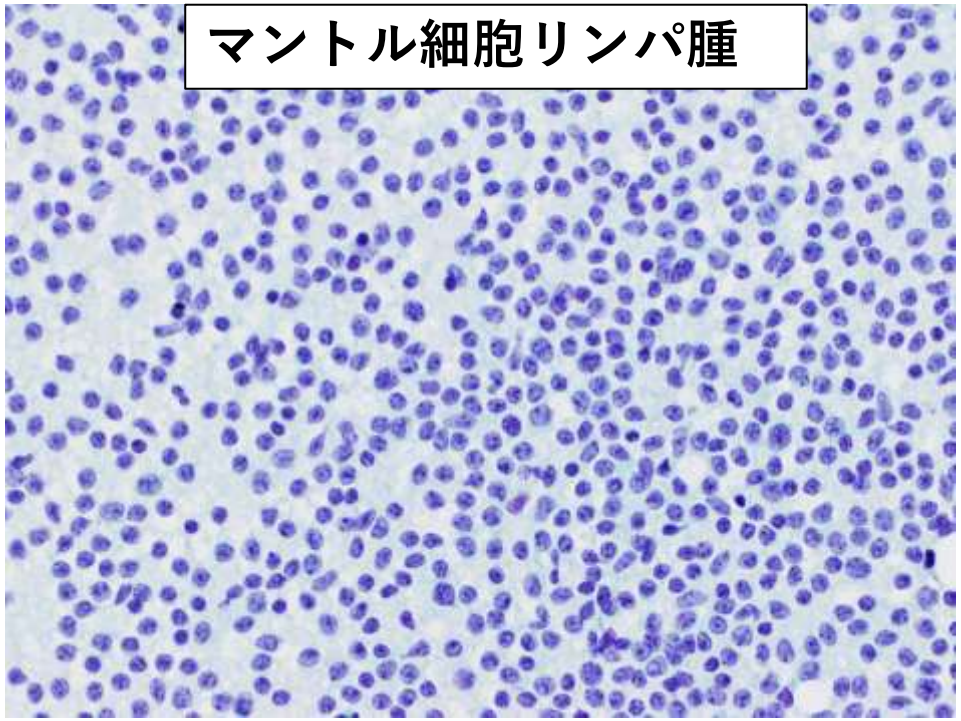

- 腫瘍細胞は孤立散在性に出現
- 核クロマチンパターンは粗顆粒状
- 核形不整、明瞭な核小体がみられる

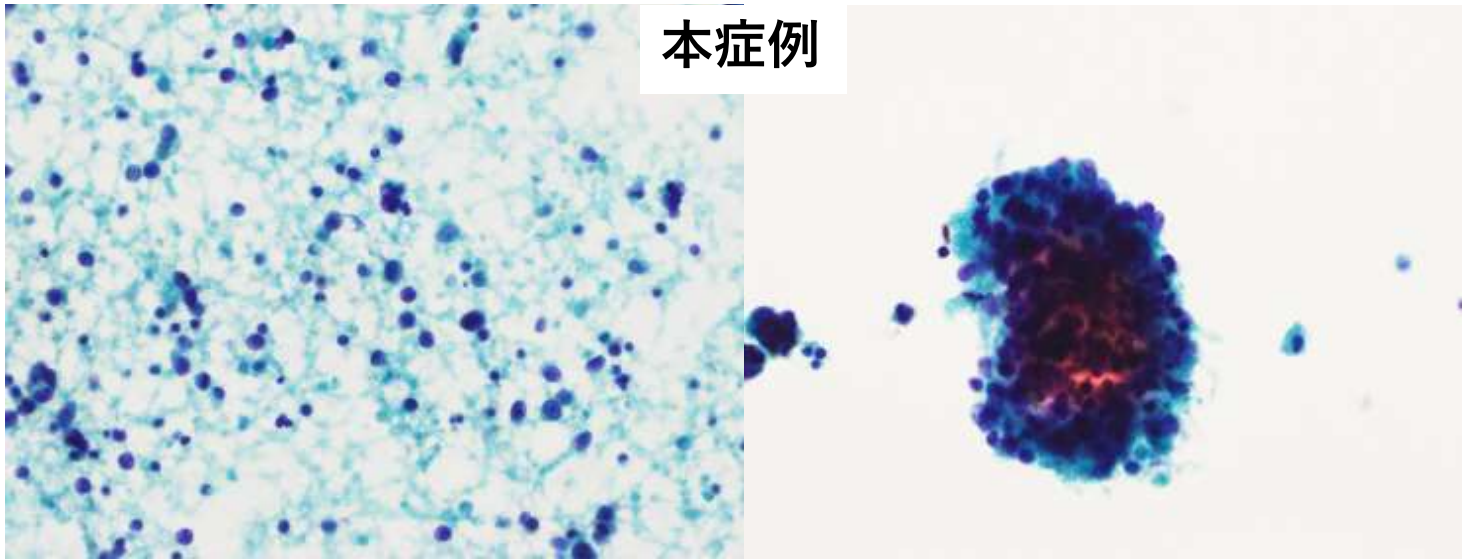

小細胞癌の転移

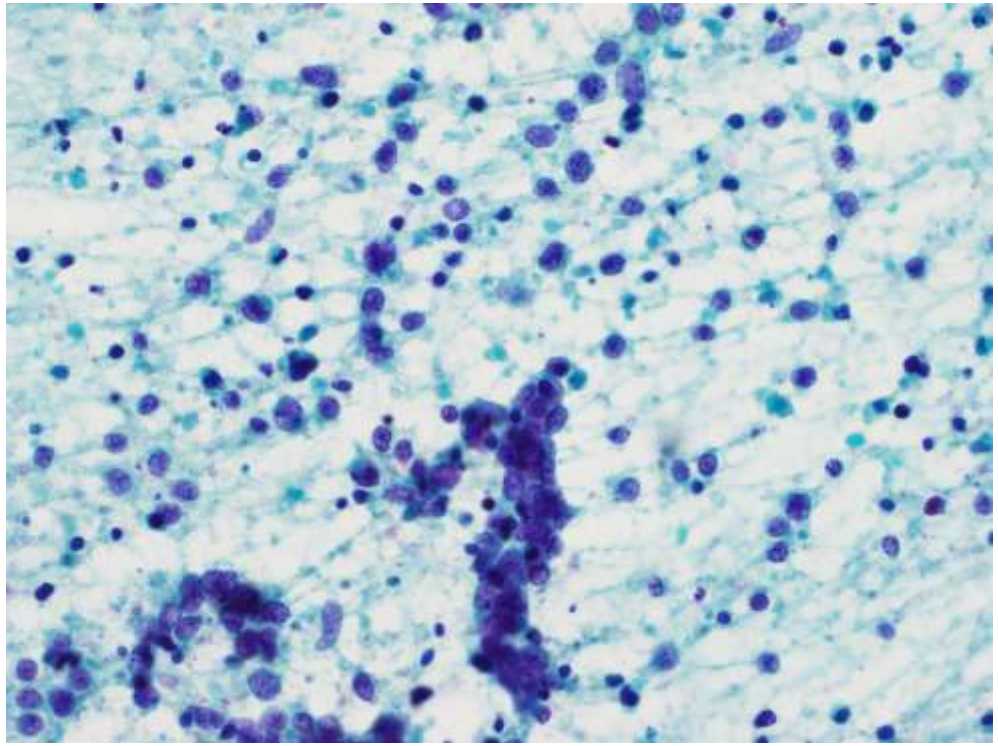

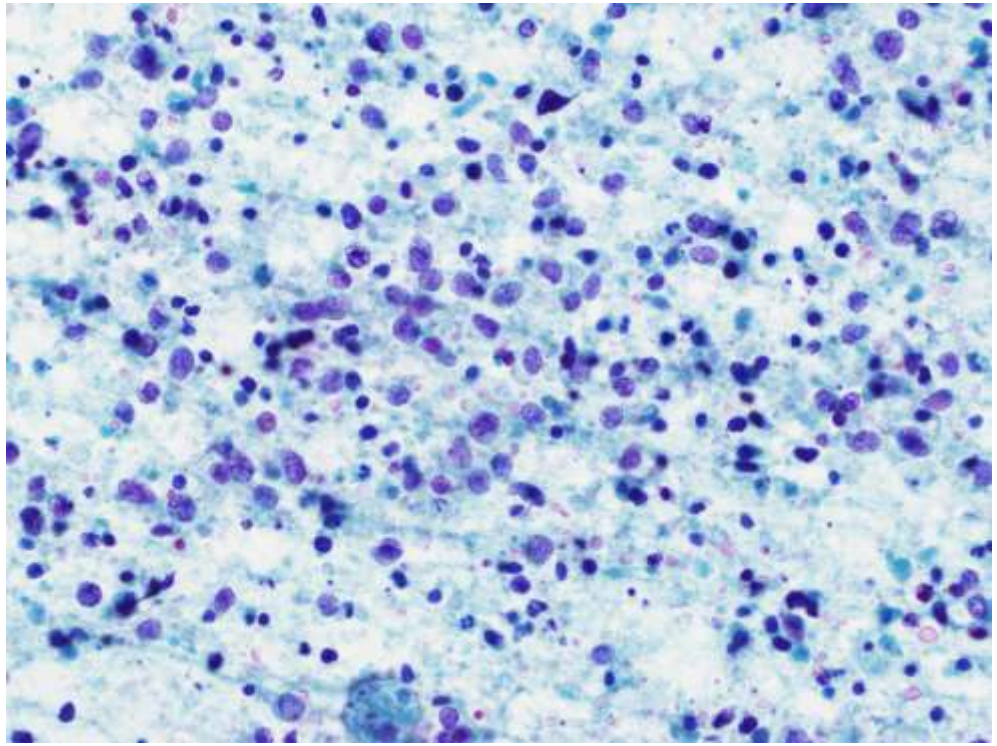

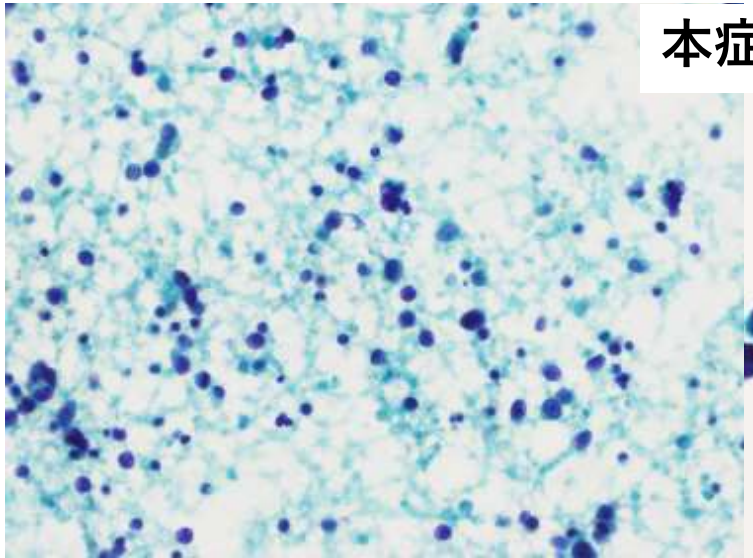

本症例

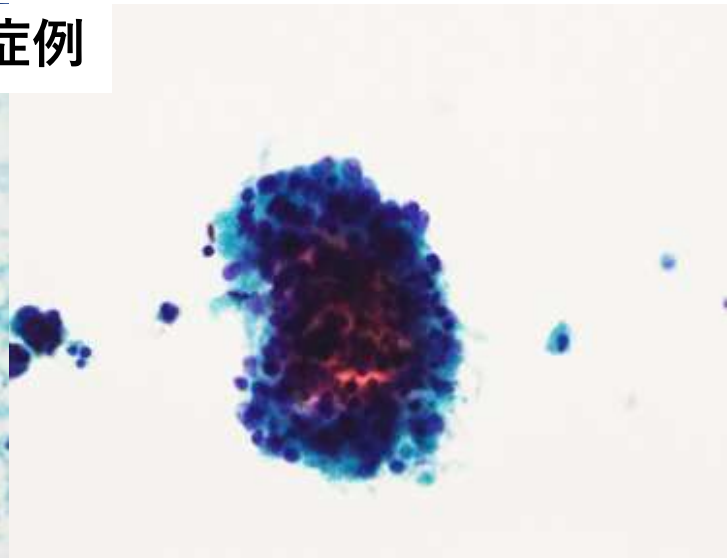

- 背景に壊死物質がみられることが多い
- 木目込み細工様や索状配列などの特徴的な配列
- N/C比が非常に高く、裸核様
- 核小体は小型で不明瞭なことが多い
- 核クロマチンは細顆粒状

扁平上皮癌の転移

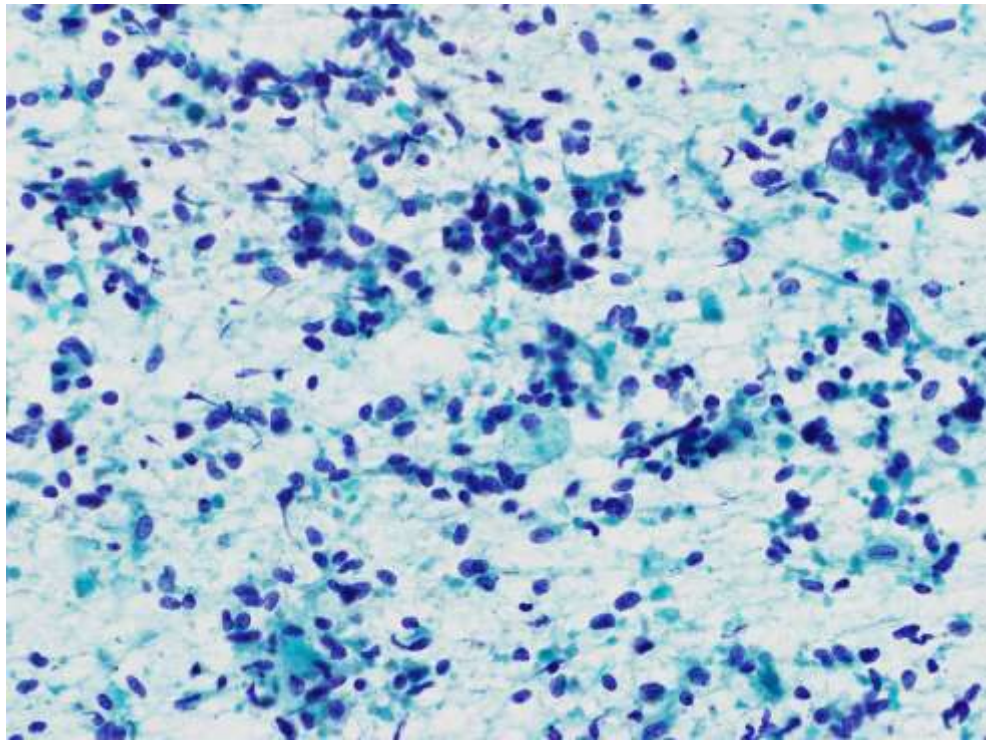

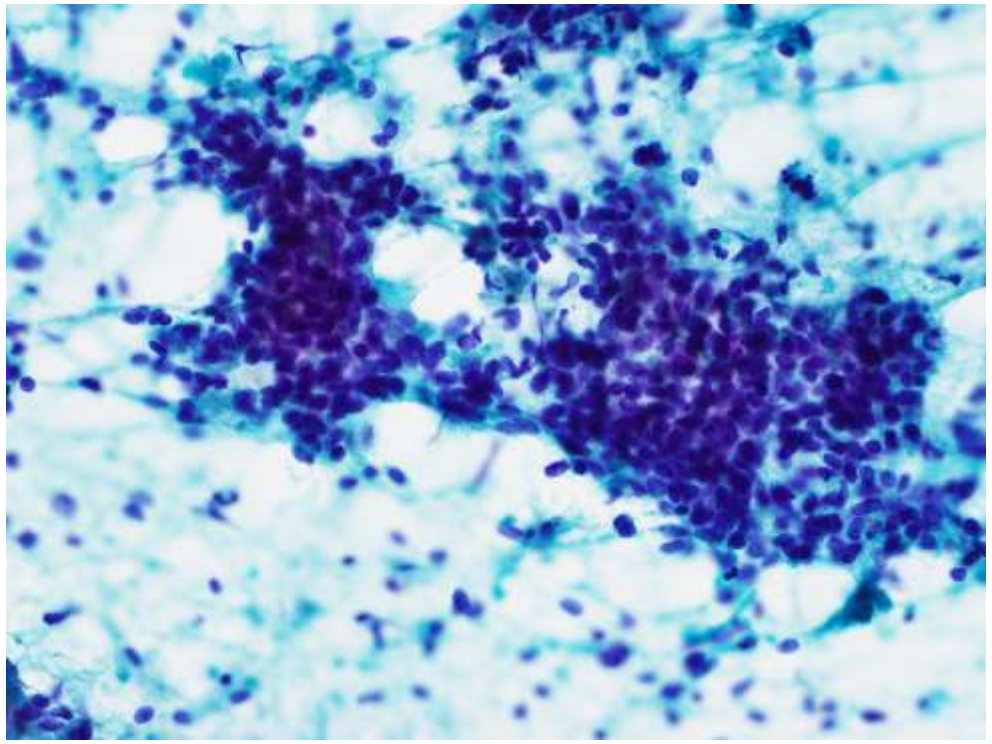

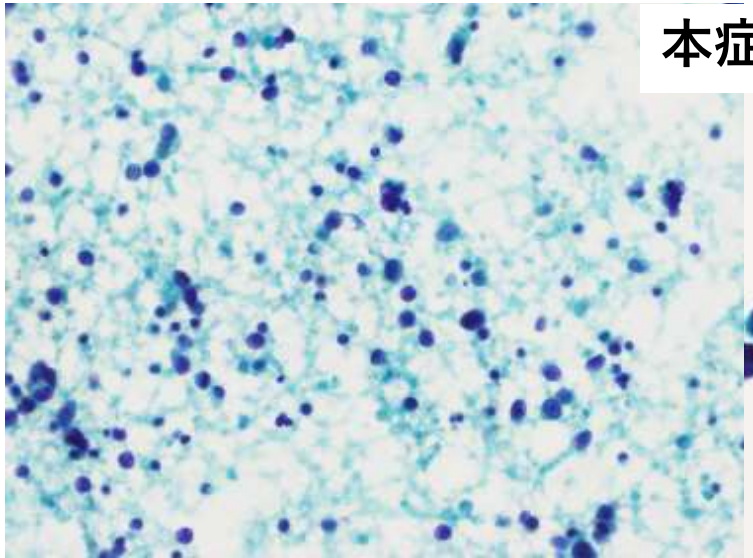

本症例

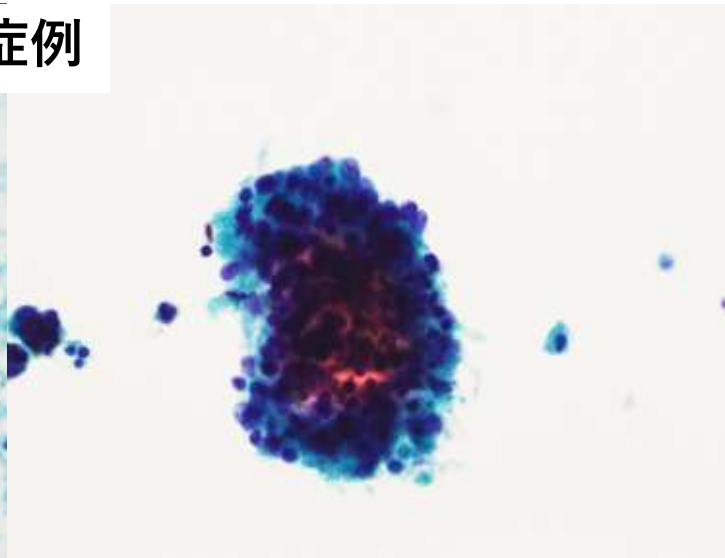

- 非角化型扁平上皮癌で類円形、細胞質が乏しい腫瘍細胞が孤立散在～集塊で出現
- 顆粒状の核クロマチンパターン
- 集塊部で細胞接着性が強い
- 流れるような集塊配列がみられる

悪性中皮腫の転移

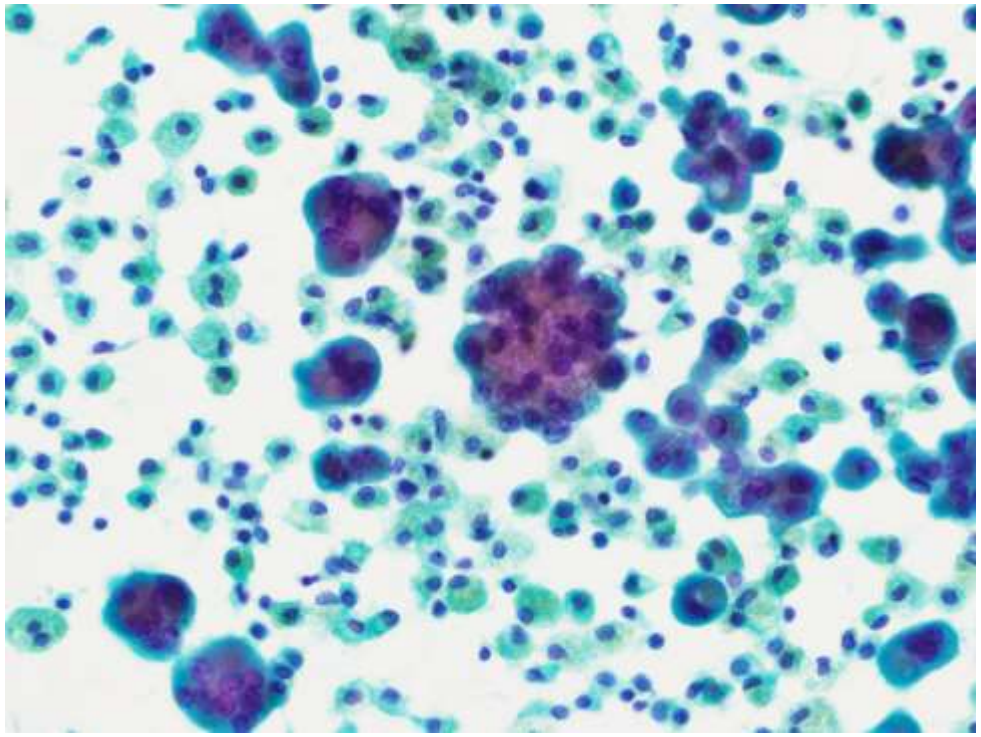

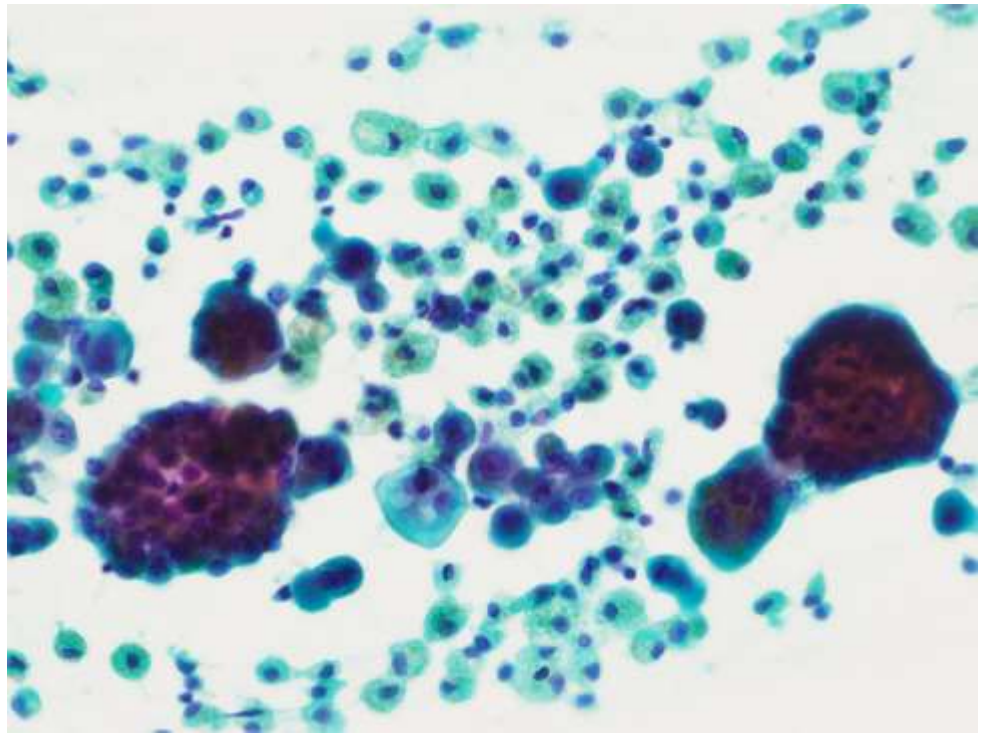

- 球状および乳頭状様、マリモ状、ブドウの房状集塊
- 重積性は腺癌に比べると軽度
- 集塊辺縁は核突出像はみられない
- 孤在性細胞は多形成に乏しい
  中皮細胞が多く出現する

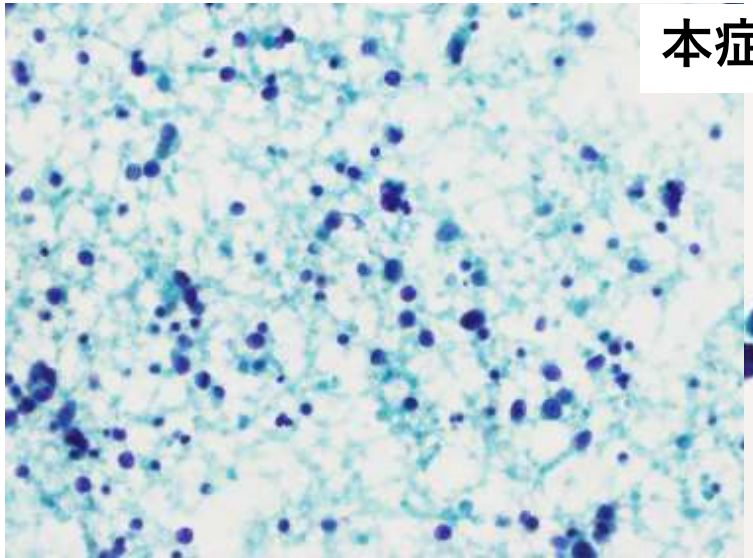

本症例

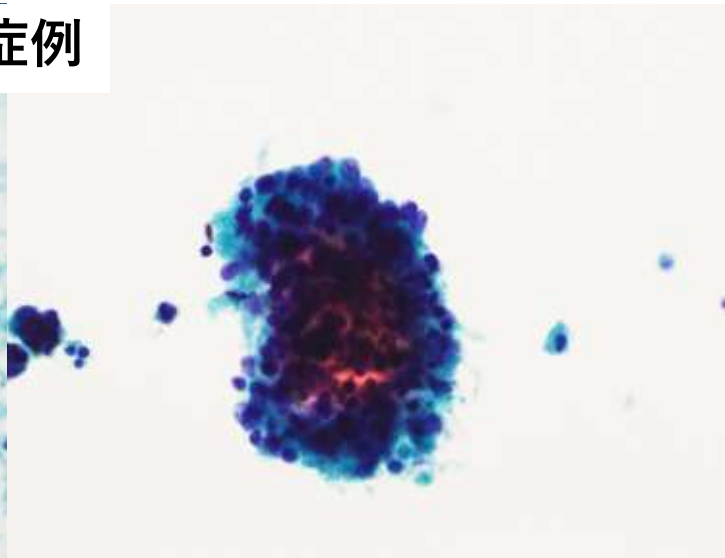

悪性黒色腫の転移

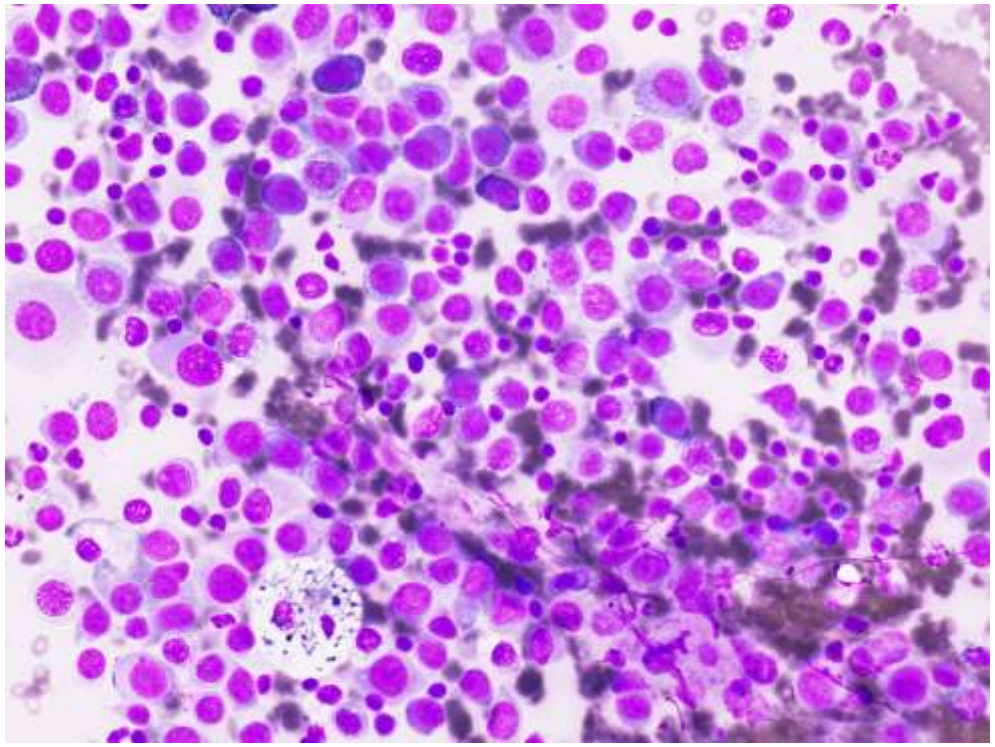

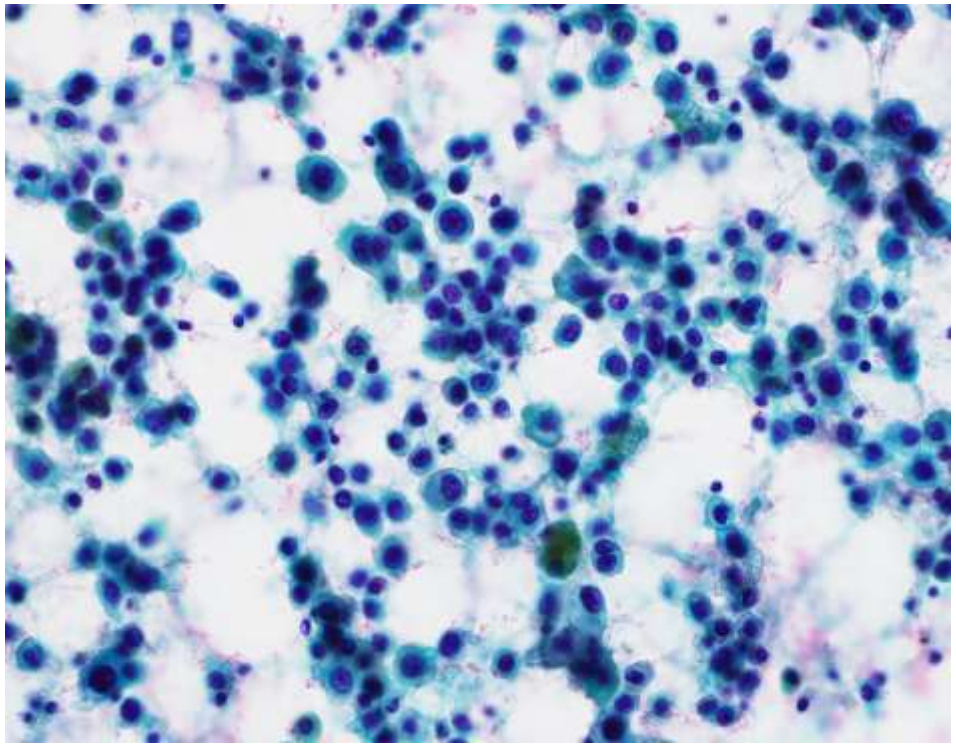

- N/C比が高く、大型類円形核をもつ結合性に乏しい異型細胞が出現
- 核小体が目立つ
- 厚みのある細胞質
- メラニン顆粒

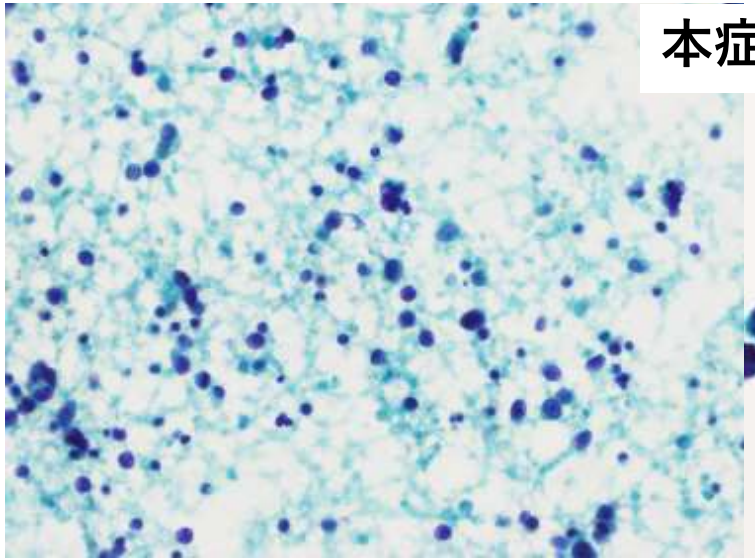

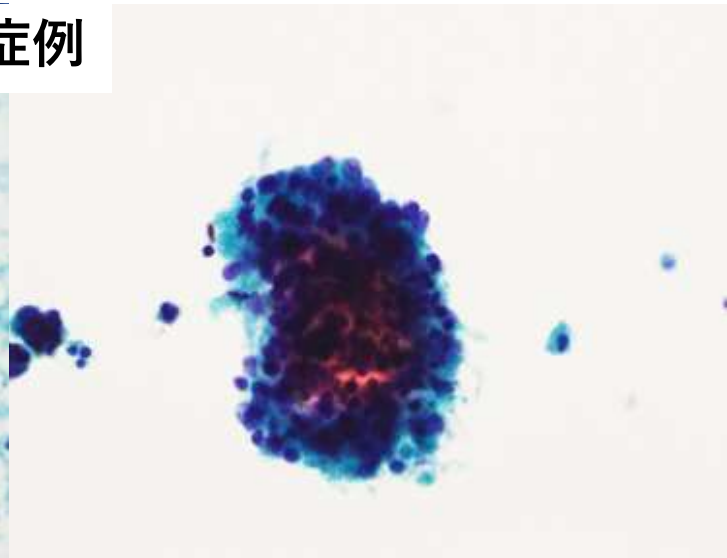

本症例

肉腫の転移

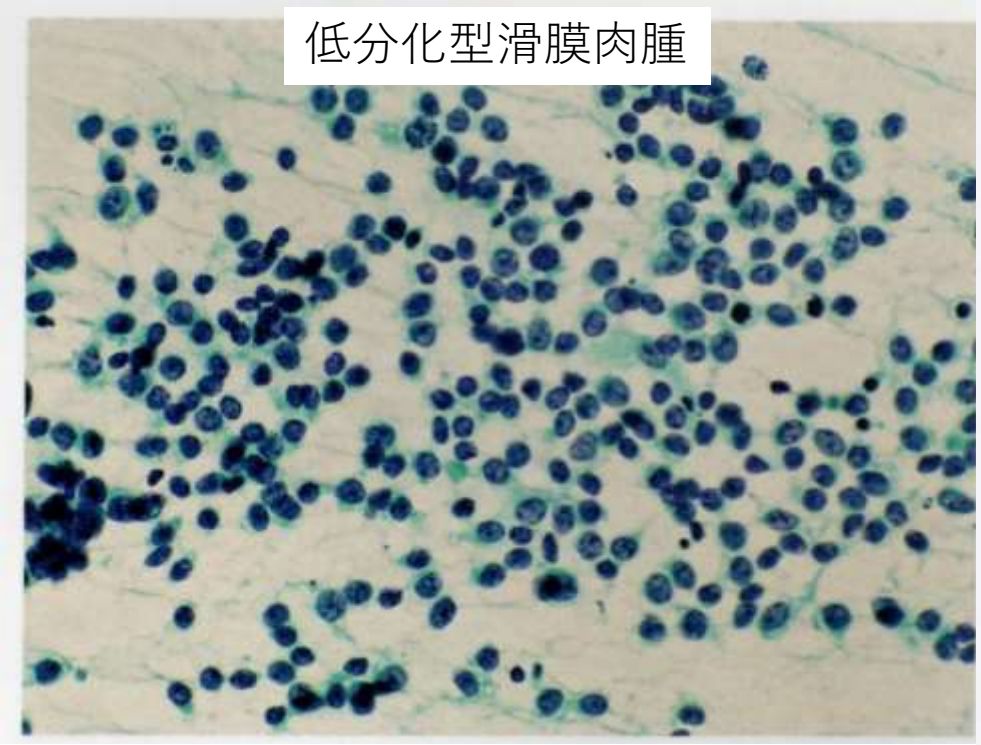
低分化型滑膜肉腫

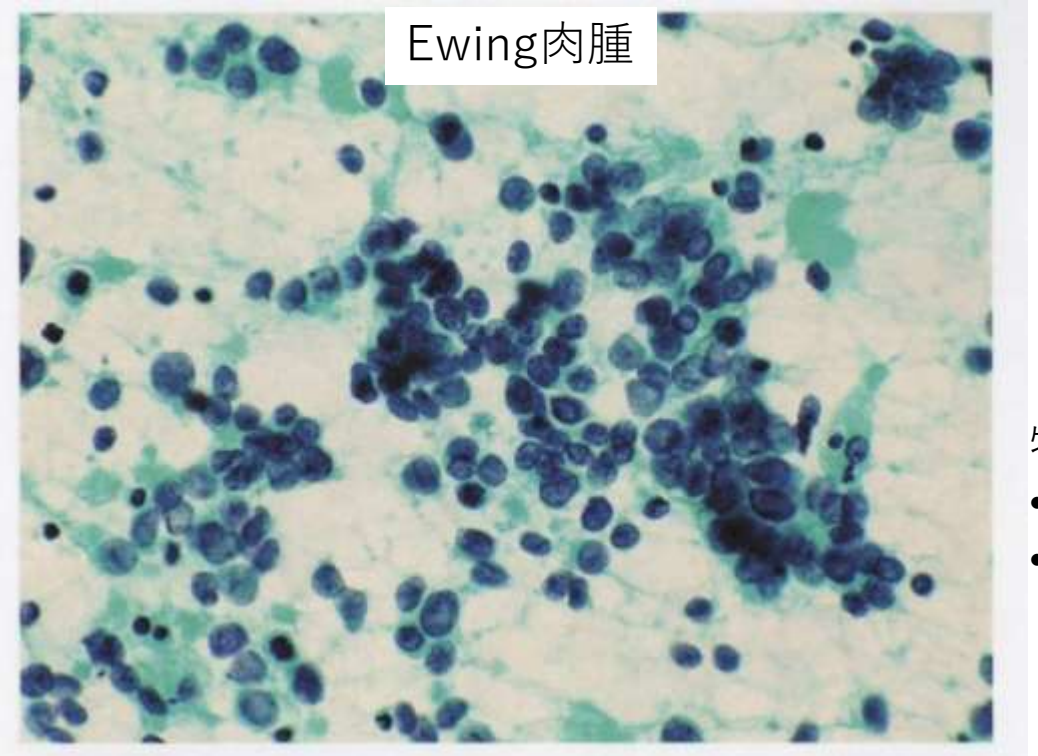
Ewing肉腫

特に鑑別に挙がる肉腫
- Ewing肉腫
- 滑膜肉腫　など

- 均一でN/C比の高い類円形の腫瘍細胞が孤立散在性に出現する
- 結合性が極めて弱い集塊が出現することもある
- 発生年齢、部位などの臨床情報、画像情報を参考にする必要がある

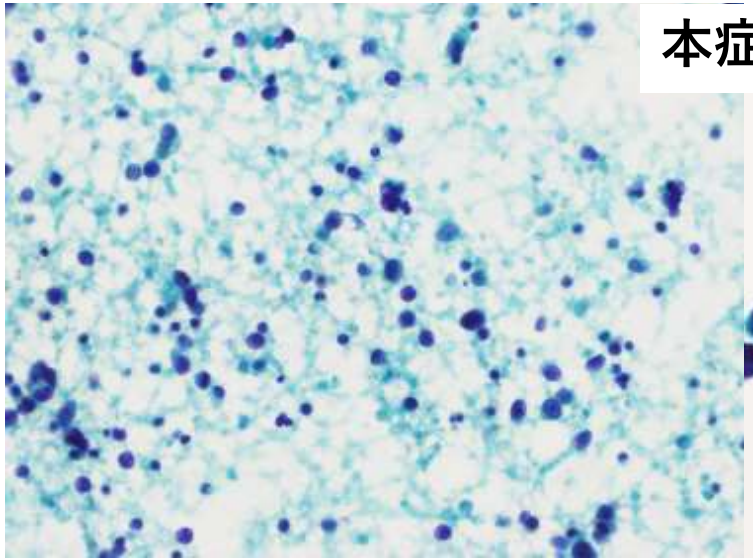

本症例

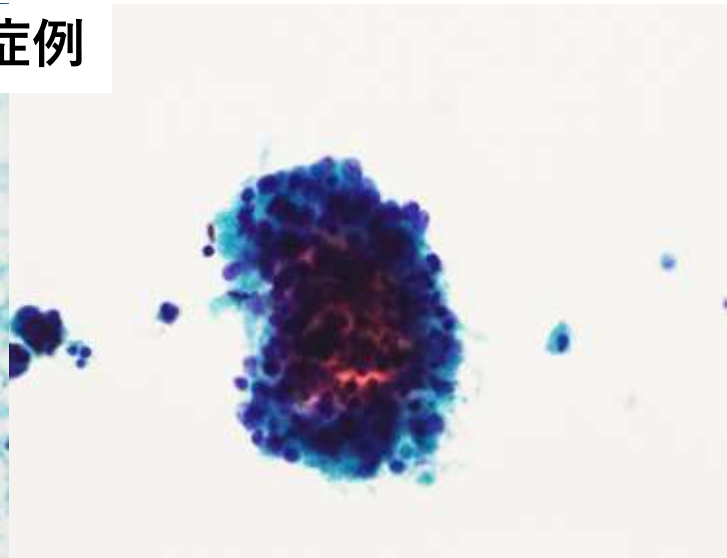

まとめ

頸部リンパ節穿刺吸引の細胞像で
- 孤立散在性、単調なN/C比の高い類円形細胞
- 結合性をもった異型細胞集塊

} 二種類の細胞像がみられた

- 患者の既往より類内膜癌の転移も考えられたが、以前とは細胞像が異なったため診断に苦慮した

- 脱分化癌＝分化型成分（類内膜癌G1/2）＋未分化癌成分
類内膜癌成分＜＜＜未分化癌成分となることがある

- 脱分化癌を念頭におくことで患者の既往や治療歴より、鑑別疾患に挙げることは可能であると思われた

参考文献

- 子宮体癌取扱い規約　第5版
- 腫瘍病理鑑別診断アトラス　子宮体癌　第2版
- 細胞診アトラス